

УДК 619:617:616.71:636.7/.8

ОСТЕОСИНТЕЗ ПРИ ПЕРЕЛОМАХ КІСТОК ПЕРЕДПЛІЧЧЯ

В ДІЛЯНКАХ МЕТАФІЗАРНИХ ХРЯЩІВ У СОБАК

В. П. Сухонос, кандидат ветеринарних наук

Досліджено раціональні методи хірургічних втручань у разі переломів ліктьової та променевої кісток у собак у ділянках проксимальних та дистальних метафізарних хрящів.

Остеосинтез, переломи, кістки передпліччя, метафізарний хрящ, собаки.

Хвороби розвитку кістково-суглобового апарату кінцівок у собак, зокрема дисплазії суглобів, широко розповсюджені. Часто вони є наслідком порушень остеогенезу в ділянках метафізарних хрящів [1-4]. У багатьох випадках такі порушення спричиняються пошкодженням метафізарних хрящів у разі переломів епіфізів та метафізів довгих трубчастих кісток. У собак особливо значні порушення формування кістяка виникають в ділянках передпліччя, коли затримується ріст променевої чи ліктьової кісток. Актуальною є розробка методів запобігання таким порушенням.

Дослідження спрямовані на визначення таких методів остеосинтезу у разі переломів кісток передпліччя у собак, які створюють умови для репаративного остеогенезу в ділянках метафізарних хрящів в найкоротші терміни при мінімальній шкоді процесам формування кістяка.

Матеріал та методи досліджень. Матеріалом для досліджень слугували собаки з переломами кісток передпліччя в ділянках метафізарних хрящів, яких приводили протягом 2001-2004 рр. на амбулаторний прийом у клініку кафедри хірургії ім. академіка І.О.Поваженка Національного аграрного університету та в деякі інші клініки ветеринарної медицини м. Києва. Всього було прооперовано

14 собак віком 3-8 місяців у ділянках проксимального (6 голів) та дистального (8 голів) метафізарних хрящів. Ефективність різних методів остеосинтезу визначали за надійністю іммобілізації уламків кісток, швидкості відновлення функції кінцівки та відсутності ускладнень.

Результати досліджень та їх обговорення. Ушкодження проксимальних метафізарних хрящів кісток передпліччя виникало під час переломів в ділянках ліктьового горба, проксимальної частини ліктьової або голівки променевої кісток. У більшості випадків діагностували переломи ліктьової кістки. Остеосинтез проводили після виконання каудо-латерального доступу.

Техніка оперативного доступу до проксимальної частини ліктьової кістки

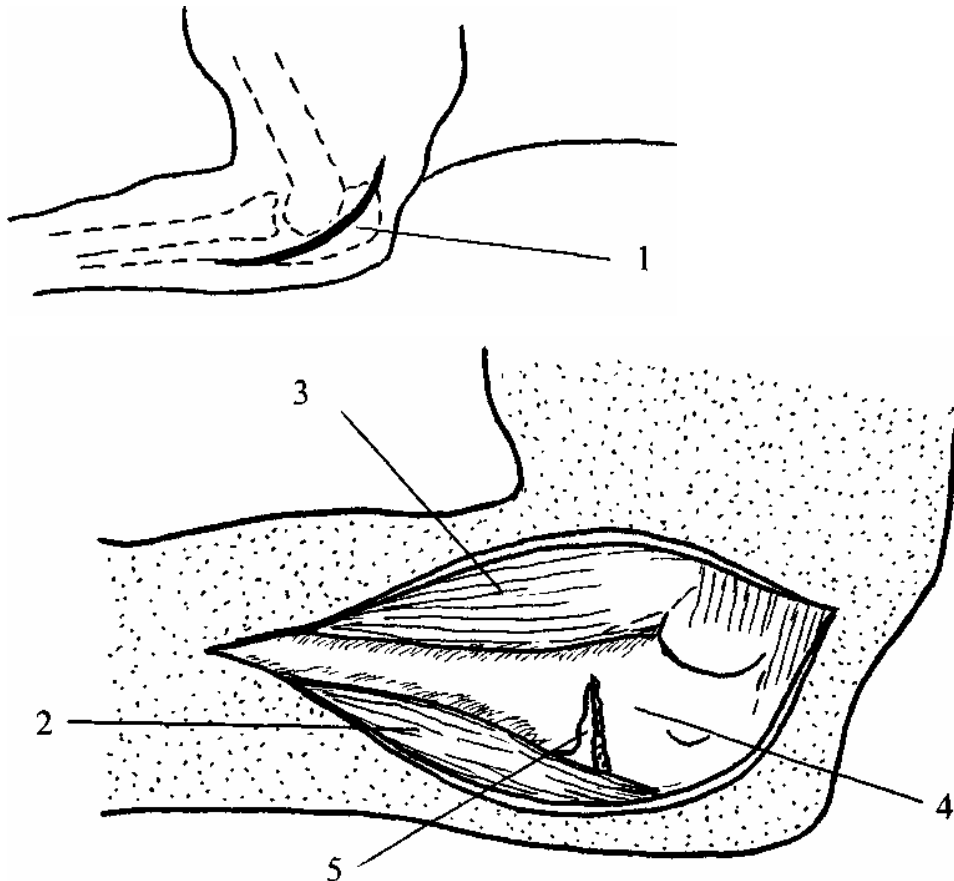


Рис.1. Каудо-латеральний доступ до проксимальної частини ліктьової кістки:

1 – розтин шкіри; 2 – ліктьовий згинач зап'ястка; 3 – поверхневий згинач пальців; 4 – ліктьова кістка; 5 – місце перелому.

Шкіру дугоподібно розтинали на каудо-латеральному боці ліктьової кістки (рис.1).

Після цього скальпелем роз'єднували між собою поверхневий згинач пальців та ліктьовий згинач зап'ястка. Під час відведення їх один від одного оголювалося місце перелому ліктьової кістки.

Більшість переломів ліктьового горба локалізувалася на рівні напівмісяцевої вирізки суглобової поверхні ліктьової кістки (рис.2).

Це створювало певні проблеми під час проведення остеосинтезу. За таких переломів проксимальний фрагмент ліктьового горба під дією сухожилка триголового м'яза плеча зміщувався догори навкруги точки опори, яка локалізується на місці перелому суглобової поверхні ліктьової кістки. Тому у разі інтрамедулярної фіксації уламків ліктьового горба шурупом або штифтом на останні діють великі навантаження. Це може призвести до руйнування засобів фіксації ще до моменту загоєння місця перелому. Щоб запобігти цьому, обов'язково такий метод остеосинтезу ми доповнювали застосуванням іммобілізуючої пов'язки або додатковим накладанням дротяної петлі на ліктьовий горб та дистальну частину ліктьової кістки. В деяких випадках уламки ліктьового горба фіксували також за допомогою двох тоненьких штифтів і дротяної петлі. Як альтернативний шлях, особливо в разі множинних переломів ліктьового горба, використовували фіксуючу пластинку з шурупами, яку накладали на латеральну або каудальну поверхню ліктьової кістки (рис.2).

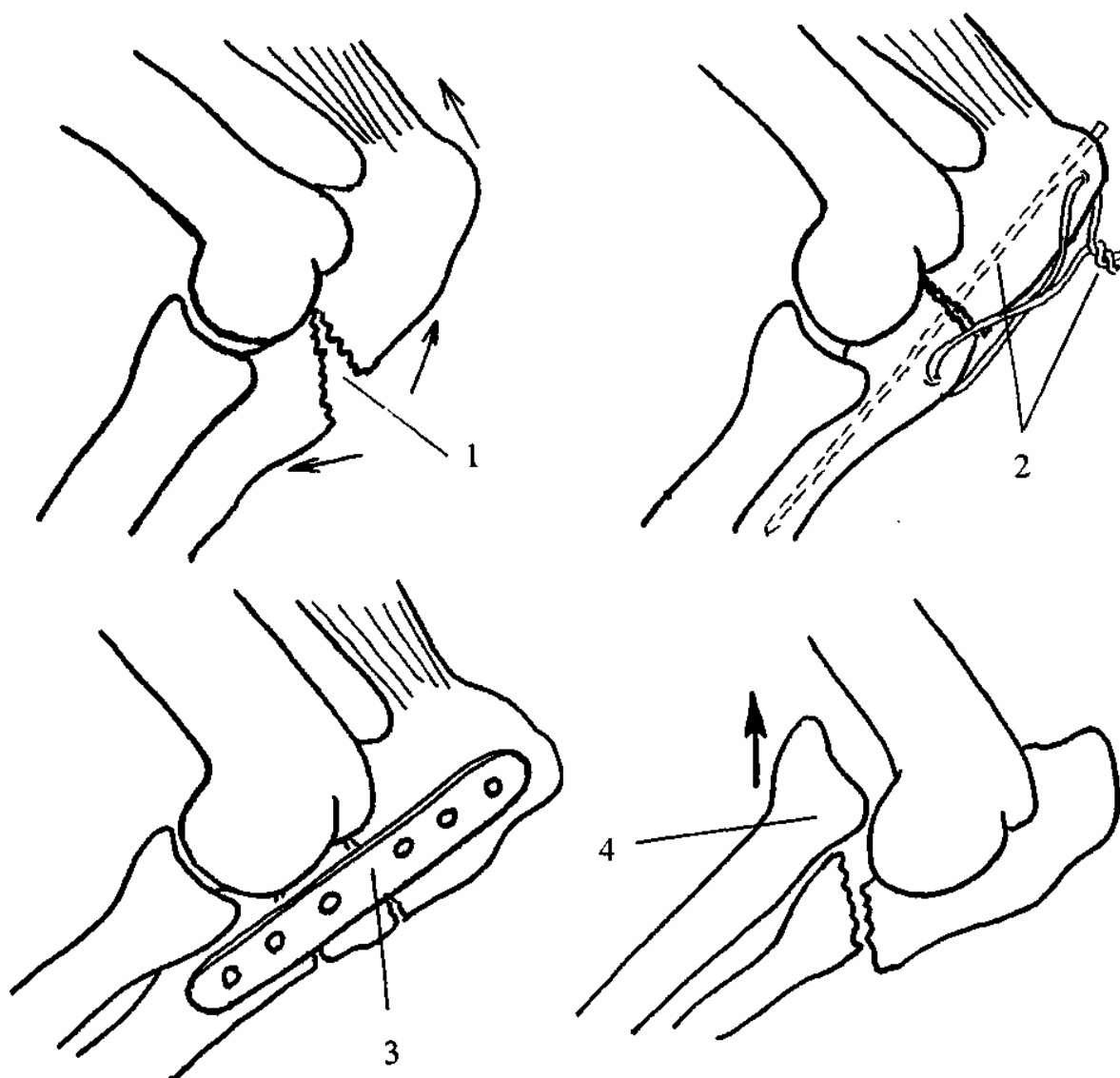


Рис.2. Переломи проксимальної частини ліктьової кістки:

- 1 - перелом ліктьового горба; 2 - фіксація ліктьового горба штифтом та дротовою петлею; 3 - фіксація пластинкою та шурупами;
- 4 - перелом ліктьової кістки нижче ліктьового суглоба з дорсальним зміщенням голівки променевої кістки.

Якщо перелом локалізувався безпосередньо нижче ліктьового суглоба, то він, зазвичай, супроводжувався розривом кільцевої зв'язки між голівкою променевої кістки та проксимальною частиною ліктьової кістки. За цього відбувалося зміщення голівки променевої кістки разом із щільно з'єднаною з нею дистальною

частиною ліктьової кістки у дорсальному напрямку (рис.2). Таке положення кісток добре визначалося пальпацією і у свіжих випадках репозицію голівки променевої кістки легко було виконати. Оскільки ліктьова та променева кістки щільно з'єднані між собою зв'язками, то у разі репозиції та фіксації фрагментів ліктьової кістки автоматично відбувалася репозиція голівки променевої кістки та попереджалося її дорсальне зміщення. Остеосинтез у разі таких переломів ліктьової кістки забезпечували, зазвичай, накладанням фіксуючої пластинки з шурупами або інтрамедулярним введенням штифта та додатковою фіксацією дротяною петлею.

Переломи голівки променевої кістки у собак траплялися нечасто, зазвичай у разі травмування транспортом на дорогах. Під час надання хірургічної допомоги необхідна була ретельна репозиція голівки або її фрагментів після розтину тканин з подальшою фіксацією їх тоненькими штифтами до метафіза променевої кістки. В разі множинних переломів, або коли не було можливості досягти стабільності фрагментів, голівку променевої кістки вимушено видаляли.

Пошкодження метафізарних хрящів дистальних частин кісток передпліччя виникало у разі епіфізеолізу або переломів епіфізів. Епіфізеоліз, зазвичай, виникав при травмах променевої кістки і характеризувався від'єднанням її дистального епіфіза вздовж площини метафізарного хряща. Епіфізеоліз частіше спостерігали у щенят. Завжди він супроводжувався викривленням у латеральний бік зап'ястка.

За ранніх оперативних втручань раціональною була репозиція епіфіза закритим методом, тобто без розтинання тканин, із наступним накладанням на три тижні іммобілізуючої пов'язки. Якщо лікування не було надане протягом 48 годин після травмування, репозиція епіфіза закритим методом ставала неможливою через набряк тканин. У такому випадку проводили репозицію епіфіза променевої кістки відкритим методом.

Техніка оперативного доступу до дистальної частини променевої кістки.

Під час оперативного втручання собаку фіксували на спині. Грудну кінцівку витягували у каудальному напрямку, що сприяло репозиції уламків. Розтин шкіри робили трохи вище зап'ястка вздовж передньо-медіального боку променевої кістки. При цьому уникали пошкодження підшкірної вени передпліччя. Після зміщення у латеральний бік променевого розгинача зап'ястка відкривався доступ до краніальної поверхні променевої кістки (рис.3).

У собак віком до 6 місяців епіфіз фіксували двома штифтами, уведеними навхрест і які видаляли через чотири тижні. У собак старших 7-місячного віку, у яких залишився невеликий остеогенний потенціал метафізарного хряща, під час фіксації епіфіза віддавали перевагу дротяній петлі із наступним накладанням на 2-3 тижні іммобілізуючої пов'язки (рис.4).

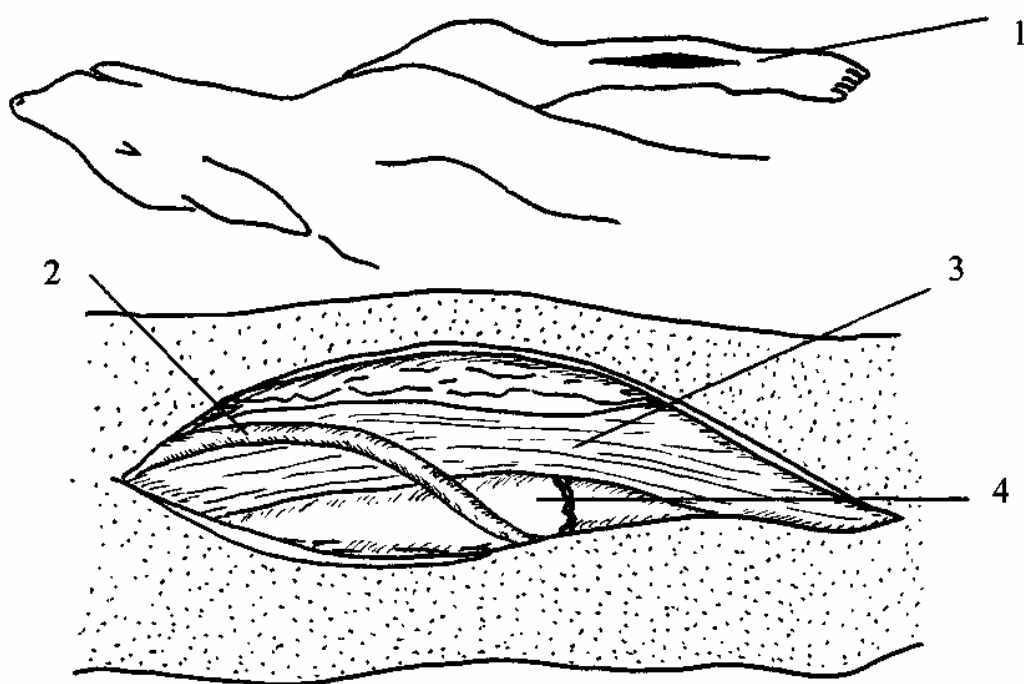


Рис. 3. Оперативний доступ до дистальної частини променевої кістки:

1 – розтин шкіри; 2 – підшкірна вена передпліччя;

3 – променевий розгинач зап'ястка; 4 – променева кістка.

Переломи дистального епіфіза променевої кістки, зазвичай, були внутрішньо-суглобовими. Часто вони виникали на обох кінцівках внаслідок падінь собак з великою вагою з висоти. Хірургічна допомога передбачала відкритий метод втручання із ретельною репозицією уламків та надійною їх іммобілізацією. Останні фіксували шурупами або штифтами та накладанням фіксуючої пластинки (рис.5).

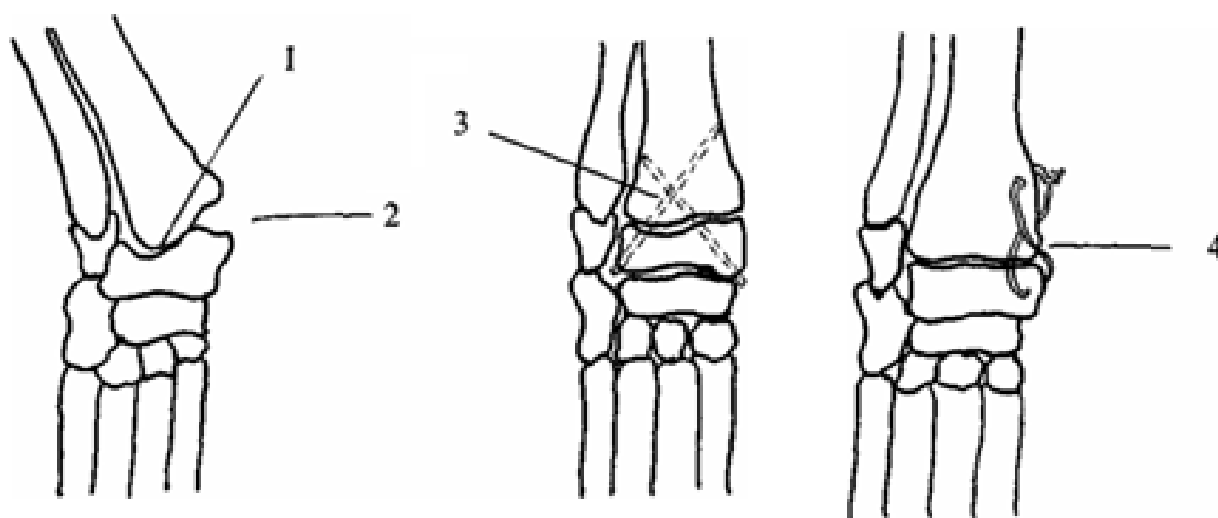


Рис. 4. Епіфізеоліз дистального епіфіза променевої кістки:

- 1 – місце від'єднання епіфіза; 2 – латеральне викривлення зап'ястка;
- 3 – фіксація епіфіза двома штифтами, введеними навхрест;
- 4 – фіксація епіфіза дротяною петлею.

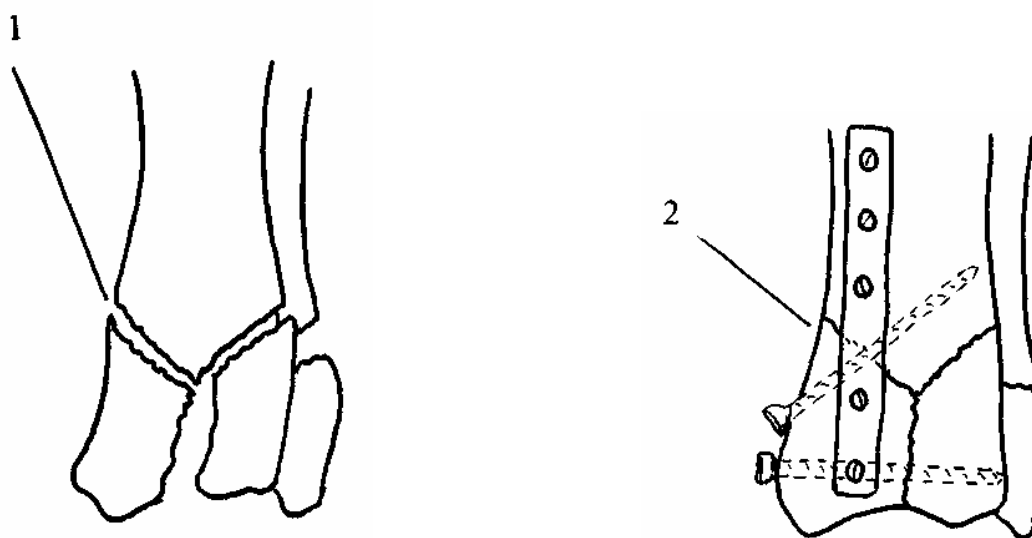


Рис. 5. Переломи дистального епіфіза променевої кістки:

1 - місце перелому; 2 - фіксація уламків шурупами та пластинкою.

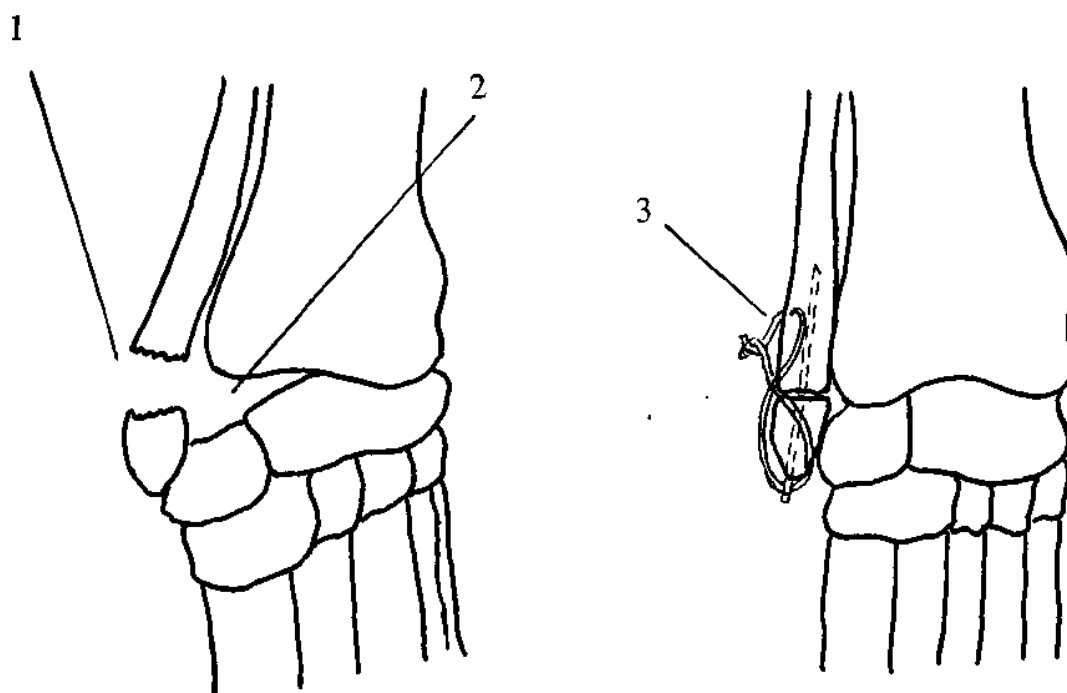


Рис. 6. Перелом дистального епіфіза ліктьової кістки:

1 – місце перелому; 2 – підвивих у зап'ястковому суглобі;

3 – фіксація штифтом та дротяною петлею.

Перелом у ділянці дистального епіфіза ліктьової кістки характеризувався виникненням нестабільності зап'ясткового суглоба або підвивихів у ньому. Це зумовлено втратою функції медіальної колатеральної зв'язки ліктьового суглоба, яка фіксується до шилоподібного відростка ліктьової кістки (рис.б). Оперативне втручання за таких переломів передбачало інтрамедулярне введення штифта разом із накладанням дротяної петлі. Необхідно було також упродовж шести тижнів післяопераційного періоду застосовувати засоби зовнішньої іммобілізації.

ВИСНОВКИ

1. Більшість переломів ліктьового горба локалізувалася на рівні напівмісяцевої вирізки суглобової поверхні ліктьової кістки. Це зумовлювало підвищені вимоги до засобів остеосинтезу, оскільки під дією сухожилка триголового м'яза плеча проксимальний уламок ліктьового горба мав ротаційні зрушення навкруги місця перелому.
2. Якщо перелом ліктьової кістки локалізувався безпосередньо нижче ліктьового суглоба, то він, зазвичай, супроводжувався зміщенням голівки променевої кістки разом із щільно з'єднаною з нею дистальною частиною ліктьової кістки у дорсальному напрямку. У разі репозиції та фіксації фрагментів ліктьової кістки автоматично відбувалася репозиція голівки променевої кістки та попереджалося її дорсальне зміщення.
3. Епіфізеоліз дистального епіфіза променевої кістки завжди супроводжувався викривленням у латеральний бік зап'ястка. За ранніх оперативних втручань раціональною була репозиція епіфіза закритим методом із наступним накладанням на три тижні іммобілізуючої пов'язки. У собак віком до 6 місяців епіфіз фіксували двома штифтами, введеними навхрест, у собак старших 7-місячного віку під час фіксації епіфізу віддавали перевагу дротяній петлі та накладанню на 2-3 тижні іммобілізуючої пов'язки.

4. Переломи дистального епіфіза променевої кістки, зазвичай, були внутрішньо-суглобовими. Хірургічна допомога передбачала відкритий метод втручання із ретельною репозицією уламків та їх фіксацією шурупами, штифтами або фіксуючою пластинкою

СПИСОК ЛІТЕРАТУРИ

1. Сухонос В.П. Особливості патогенезу та лікування пошкоджень кістяка в ділянках метафізарного хряща // Вісник Білоцерківського державного аграрного університету: Зб. наук. праць. – 2003. – Вип.25. – Ч.1. – С.239–244.
2. Fox S.M. Premature closure of distal radial and ulnar physes in the dog. Part 1. Pathogenesis and diagnosis // Comp.Cont. Educ. – 1984. – №6. – P.127–135.
3. O'Brien T.R., Morgan J.P., Suter P.F. Epiphyseal plate injury in the dog : a radiographic study of growth disturbance in the forelimb // J.Small Anim.Pract. – 1971.– № 12.– P. 19–28.
4. Vaughan L.C. Growth plate defects in dogs // Vet.Rec. – 1976. – V.98. – P.185–193.

Остеосинтез при переломах костей предплечья в участках метафизарных хрящей у собак

В.П. Сухонос

Исследованы рациональные методы оперативных вмешательств при переломах локтевой и лучевой костей у собак в участках проксимальных и дистальных метафизарных хрящей.

Остеосинтез, переломы, кости предплечья, метафизарный хрящ, собаки.

Osteosynthesis at the forearm fractures in metaphysial cartilages in dogs

V.P.Sukhonos

The article deals with the rational methods of surgical operation for repair of distal and proximal radial and ulnar growth plates fractures in dogs.